

# Bir Kedide (*Felis catus*) *Felicola subrostratus* (Burmeister, 1838) (Phthiraptera: Ischnocera) Olgusu

A Case of *Felicola subrostratus* (Burmeister, 1838) (Phthiraptera: Ischnocera) on a Cat (*Felis catus*)

Bilal Dik

Selçuk Üniversitesi Veteriner Fakültesi, Parazitoloji Anabilim Dalı, Konya, Türkiye

**Cite this article as:** Dik B. A Case of *Felicola subrostratus* (Burmeister, 1838) (Phthiraptera: Ischnocera) on a Cat (*Felis catus*). Türkiye Parazit Derg 2018; 42:96-100.

## ÖZ

Bu olgu sunumu Kocaeli’de özel bir veteriner kliniğine getirilen 2 yaşında bir sokak kedisinde (*Felis catus*) tespit edilen *Felicola subrostratus* (Burmeister, 1838) (Phthiraptera: Ischnocera) hakkında bilgi vermek amacıyla hazırlanmıştır. Yapılan dış parazit muayenesinde kedide şiddetli bit enfestasyonu gözlenmiştir. Bitlerin bir kısmı pensle toplanarak içinde %70 alkol bulunan bir tüpe konmuş ve Selçuk Üniversitesi Veteriner Fakültesi Veterinerlik Parazitolojisi Anabilim Dalı’na gönderilmiştir. Mikroskopik incelemede bitler *F. subrostratus* (Burmeister, 1838) olarak teşhis edilmiştir. Bu türün Türkiye’deki kedilerde görüldüğü bilinmekle birlikte, bu konuda yapılmış herhangi bir çalışmaya veya makaleye rastlanmamıştır. Bu nedenle, bu makalede, hem bu konuda çalışanları, hem de veteriner hekimleri bilgilendirmek amacıyla *F. subrostratus* hakkında ayrıntılı bilgi verilmiştir.

**Anahtar sözcükler:** Bit, çiğneyici bit, Türkiye

**Geliş Tarihi:** 25.10.2017

**Kabul Tarihi:** 04.12.2017

## ABSTRACT

We present this case report to provide information about *Felicola subrostratus* (Burmeister, 1838) (Phthiraptera: Ischnocera) detected on a 2-year-old stray cat (*Felis catus*) brought for treatment to a veterinary clinic in Kocaeli, Turkey. Macroscopically, severe louse infestation was detected on the cat. Some of the lice on the cat were collected using forceps and preserved in 70% ethanol. Then, they were sent to Department of Parasitology, Veterinary Faculty, Selçuk University in Konya for identification. Samples were examined under a microscope and identified as *F. subrostratus* (Burmeister, 1838). *F. subrostratus* has been known to be detected on cats in Turkey, but no study is found about this species. For this reason, in this case report, *F. subrostratus* was studied to further educate veterinarians and parasitologists in the country.

**Keywords:** Louse, Chewing lice, Turkey

**Received:** 25.10.2017

**Accepted:** 04.12.2017

## GİRİŞ

*Felicola subrostratus* evcil kedilerin tüylerini yiyerek beslenen daimi bir parazittir ve 1838 yılında *Trichodectes subrostratus* olarak tanımlanmıştır (1). Bu tür Phthiraptera takımı, Ischnocera alt takımı, Trichodectidae ailesi *Felicola* cinsinde yer alır. Genel olarak evcil kedilerde görülür ve temas yoluyla bir konaktan diğerine bulaşır. Konak seçicili-

ği olmasına rağmen, evcil kedilerin yanı sıra; Afrika yaban kedisi (*Felis silvestris lybica*), Avrupa Yaban kedisi (*Felis silvestris silvestris*), Doru Vaşak (*Lynx rufus*), Afrika Misk kedisi (*Viverra civetta*), Madagaskar Kahverengi-kuyruklu Firavun Faresi (*Salanoia concolor*) ve Beyaz-kuyruklu Firavun Faresi’nde (*Ichneumia albicauda*) de görüldüğü bildirilmiştir (2-4).

**Bu makale Uluslararası katılımlı 20. Ulusal Parazitoloji Kongresi’nde (25-29 Eylül 2017, Eskişehir, Türkiye, Poster No 18, Sayfa 438) poster sunusu olarak sunulmuştur.**

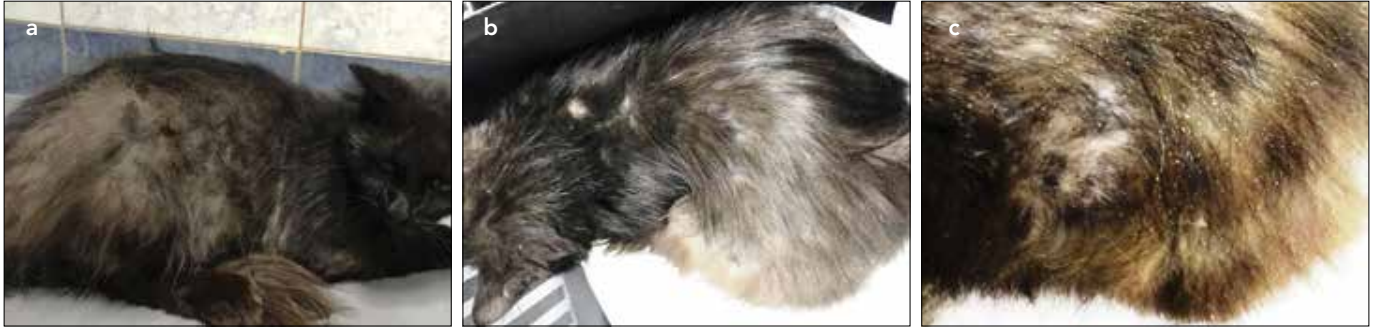
**This paper was presented as poster presentation in 20. National Parasitology Congress (25-29 September, 2018, Eskişehir, Turkey, Poster no. 18, page 438)**

**Yazışma Adresi / Address for Correspondence:** Bilal Dik E.posta: bdik2005@yahoo.com

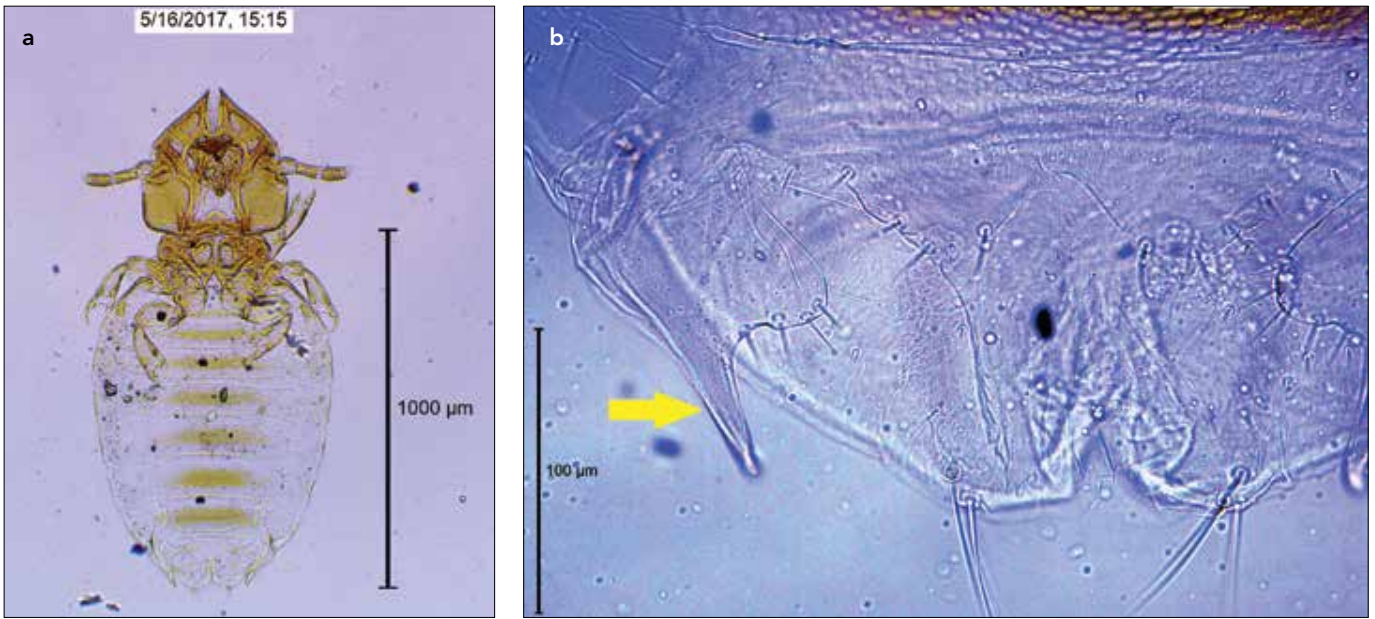
DOI: 10.5152/tpd.2018.5634

©Telif hakkı 2018 Türkiye Parazitoloji Derneği - Makale metnine [www.turkiyeparazitolog.org](http://www.turkiyeparazitolog.org) web sayfasından ulaşılabilir.

©Copyright 2018 Turkish Society for Parasitology - Available online at [www.turkiyeparazitolog.org](http://www.turkiyeparazitolog.org)



Resim 1. a-c. *Felicola subrostratus* ile enfeste kedi, orijinal




Resim 2. a, b. (a) *Felicola subrostratus*, dişi, orijinal. (b) *Felicola subrostratus*, dişi, gonopofiz (okla işaretli), orijinal

*F. subrostratus* kozmopolit bir yayılışa sahiptir, ABD, Avrupa, Güney Afrika, Kanada, Avustralya, Hindistan, Pakistan, Brezilya, İsrail ve Macaristan'daki kedilerde değişik oranlarda görüldüğü belirtilmiştir (4-10).

Capári ve ark. (9) Batı Macaristan'da inceledikleri 82 kedinin sadece birisinde *F. subrostratus*'a rastlamıştır. İsrail'de, Jerusalem'de yapılan bir araştırmada ise 340 sokak kedisinin 49'unun (%14,4) *F. subrostratus* ile enfeste olduğu kaydedilmiştir (10). Brezilya'nın Rio de Janeiro şehrinde 2002-2004 yılları arasında yapılan bir çalışmada, *F. subrostratus*'un yaygınlığının yıllara göre %4,3 ile %39,4 arasında değiştiği tespit edilmiştir (11).

*F. subrostratus*'un biyolojisi iyi bilinmemektedir. Dişi, yumurtaları konağın kıllarına yapıştırır. Birkaç saat ile birkaç gün arası değişen sürede yumurtadan nimf çıkar. Üç nimf dönemi vardır ve nimf dönemi yaklaşık 2-3 haftada tamamlanır. Enfestasyonun yaz aylarına oranla kışın daha yaygın olduğu düşünülmektedir. *F. subrostratus* genel olarak klinik belirtiyeye neden olmaz, ancak çok sayıda olduklarında ağırlık kaybı ve zayıflama görülür. Tedavisinde pretinler, avermektinler, fipronil ve imidacloprid kullanılabilir (12, 13). Selamectin *F. subrostratus*'a karşı yüksek etkili bulunmuştur (14).

*F. subrostratus*'un Türkiye'deki kedilerde görüldüğü belirtilmekle birlikte (15, 16), nerede görüldüğü, yaygınlık durumunun ne



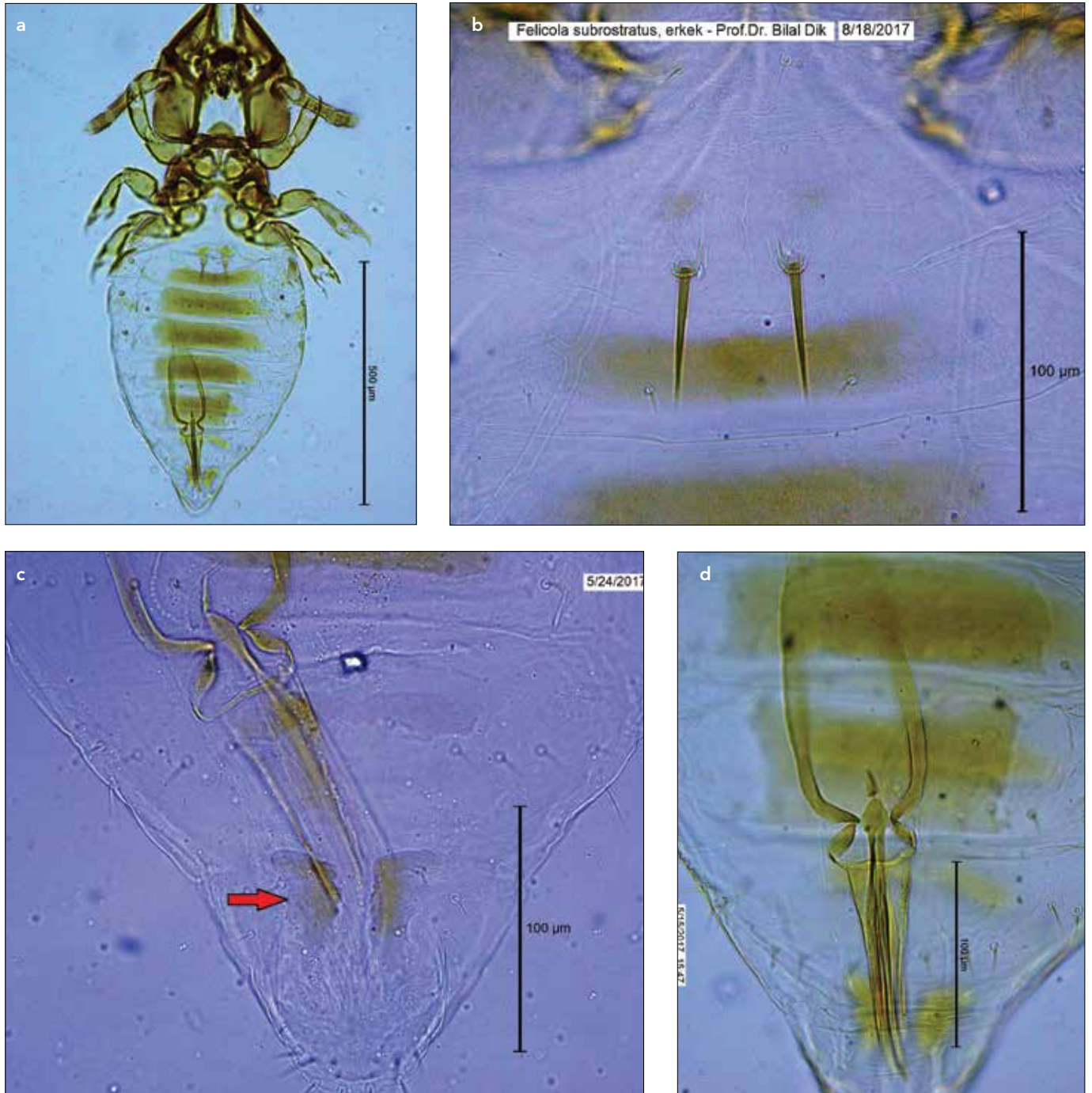
Resim 3. *Felicola subrostratus*, erkek (solda), dişi (sağda), orijinal

olduğu veya diğer özellikleri ile ilgili ayrıntılı bir bilgiye veya makaleye rastlanmamıştır. Bu nedenle, *F. subrostratus*'un Türkiye'deki varlığını bildirmek, morfolojik ve diğer özellikleri hakkında ayrıntılı bilgi vermek ve bu konuda çalışanları bilgilendirmek amacıyla bu makale hazırlanmıştır.

#### OLGU

Kocaeli, Sapanca civarlarında bulunan ve tedavi amacıyla Pasteur Veteriner Kliniği'ne getirilen 2 yaşında, siyah tekir sokak kedisinin

klirik muayenesi yapılmış, yemesi, içmesi ve ateşinin normal, fakat tüy kalitesinin mat ve kötü olduğu gözlenmiştir. Tüylerinde kırılma ve kaşınması olan kedinin yapılan dış parazit muayenesinde bitlerle aşırı derecede enfeste olduğu gözlenmiştir (Resim 1a, b, c). Bitlerin bir kısmı pensle toplanarak, içinde %70 alkol bulunan bir tüpe konulmuş ve Selçuk Üniversitesi Veteriner Fakültesi Veterinerlik Parazitolojisi Anabilim Dalı'na gönderilmiştir. Mikroskopik inceleme sonucu bitlerin *F. subrostratus* olduğu saptanmıştır. Kedinin üzerinden toplanan 100'den fazla örneğin büyük bir kısmının dişi olduğu,



**Resim 4. a-d.** (a) *Felicola subrostratus*, erkek, orijinal. (b) *Felicola subrostratus*, erkek, I. tergit, orijinal. (c) *Felicola subrostratus*, erkek, 8. tergit, sclerit (okla işaretli), orijinal. (d) *Felicola subrostratus*, erkek genitalia, orijinal

erkek ve nimf sayısının oldukça az olduğu tespit edilmiş, ayrıca killara yapışık çok sayıda yumurtaya rastlanmıştır.

**Morfolojik Özellikleri:** Bu çalışmada toplanan *F. subrostratus* örneklerine ait bazı ölçümler Tablo 1’de verilmiştir. Bu tabloda da görüleceği üzere, dişinin ortalama büyüklüğü 1,36 mm, erkeğin ki ise 1,10 mm’dir.

#### Dişi (Resim 2a, b, 3)

Baş beşgenimsi olup, erkeğe oranla daha geniştir (Resim 2a, 3). Preantennal bölge üçgen, post-antennal bölge dörtgen şeklindedir. Marginal carina ortada dar ve derin bir yarıkla ayrılmıştır. Mandibula ve hipofarinksin sitophore sclerite’i iyi kitinleşmiştir. Anten 3 segmentlidir, ilk segment diğerlerine oranla daha kalın ve kısa, ikinci ve üçüncü segmentler ise birbirine yakın uzunluk ve kalınlıktadır.

Toraks kısa ve dar olup, önden arkaya doğru genişlemiştir. Genişliği uzunluğunun iki katına yakındır. Bacaklar kısadır ve tek tırnakla sonlanmıştır. Tırnakların karşısında kuvvetli spinler vardır.

Abdomen oval ve geniştir. Abdominal segmentler lateralde iyi kitinleşmemiştir. Tergal levhalar sadece ortada ince, yatay bir çizgi şeklinde iyi kitinize olmuşlardır. Tergal levhalar posterior segmentlere doğru giderek kalınlaşmış ve lateralde incelerek öne doğru kıvrılmıştır. Sadece 2-4. segmentlerde stigma mevcuttur. Tergitlerde birer sıra kısa seta bulunur. Gonopophyse iç kısmında gelişmiş bir loba sahiptir (Resim 2b).

#### Erkek (Resim 3, 4a, b, c, d)

Genel olarak dişiye benzemekle birlikte, ondan daha küçük ve daha dardır (Resim 3, 4a). İkinci anten segmenti diğerlerinden daha uzuncadır. Abdomen arkaya doğru daralmış ve nispeten sivri olarak sonlanmıştır. Tergal levhalar dişiye oranla daha iyi gelişmiştir. I. tergitte, medialde iki adet kuvvetli seta vardır (Resim 4b). VIII. tergitte, ortada, birbirinden ayrı, anterior uçları dışa doğru bükülmüş, uzunlamasına iki seklerit bulunur (Resim 4c).

Genitalia Resim 10’daki gibidir. Bazal levha anteriora doğru daralır, paramerler ve aedeagus uzun ve sivri olarak sonlanır.

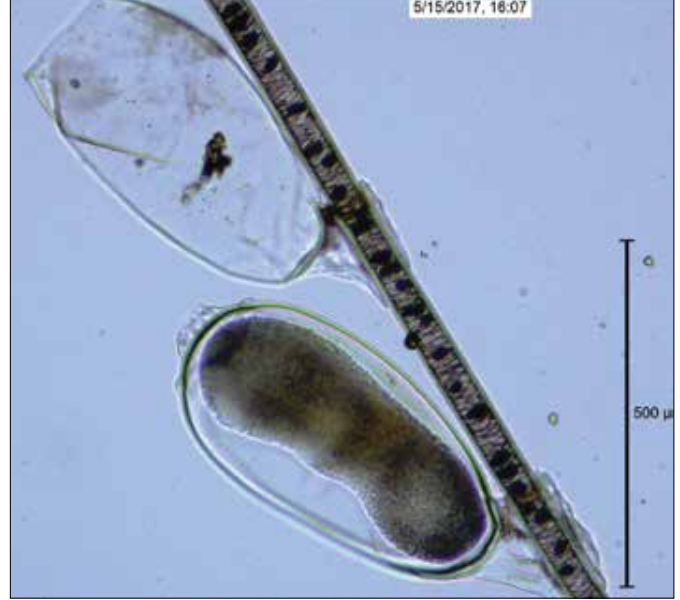Yumurta silindirik, ön kısmı arkaya oranla daha geniş ve kapaklı olup, 0,5x0,3 mm büyüklüğündedir (Resim 5). Nimf dönemleri ergine benzemekle birlikte, daha küçüktürler ve kitinleşme daha zayıftır. Abdomen segmentleri belirgin değildir (Resim 6). Büyüklükleri nimfin dönemine göre değişmekle birlikte, 1 mm civarında veya daha küçüktür.

#### TARTIŞMA


*F. subrostratus* kedi ve kedigillerde görülen, Ischnocera alt takımında yer alan çiğneyici bir bit türüdür ve dünyanın birçok ülkesinde görüldüğüne dair yayınlar bulunmaktadır. Kedilerdeki yaygınlığının %4,3 ile %39,4 arasında değiştiği bildirilmiştir (9, 10). Bu türün Türkiye’de de görüldüğü bildirilmiş olmakla birlikte (15, 16), hangi illerde ve hangi oranlarda görüldüğünü belirten bir kaynağa rastlanmamıştır.

*F. subrostratus*’un soluk sarı renkte olduğu, dişisinin 1,3 mm, erkeğinin ise 1-1.2 mm büyüklüğünde olduğu bildirilmiştir (17-19). *F. subrostratus*, abdomeninde üç çift stigmanın olması, erkeğin I. tergitinde iyi gelişmiş iki setanın (kıl), 8. tergitin medialinde uzunlamasına iki skleritin bulunması, genital kesede setanın olmaması, genital yapısının farklı oluşu, erkek ve dişide bütün stigmaların aynı büyüklükte olması ile bu cinste yer alan diğer

türlerden ayrılır (5). Bu olguda, kediden toplanan bitler mikroskopik olarak incelenmiş, dişinin ortalama büyüklüğünün 1.36, erkeğin büyüklüğünün ise 1,10 mm olduğu gözlenmiştir. Morfolojik özelliklerinin de Bedford’un (5) *F. subrostratus* için belirttiği morfolojik özelliklerle tamamen örtüştüğü belirlenmiştir.



Resim 5. *Felicola subrostratus*, yumurta, orijinal



Resim 6. *Felicola subrostratus*, nimf, orijinal

**Tablo 1.** *Felicola subrostratus*'a ait bazı morfolojik değerler (mm)

	Dişi (n=5)			Erkek (n=5)		
	En küçük	En büyük	Ortalama	En küçük	En büyük	Ortalama
Baş uzunluğu	0,37	0,40	0,38	0,32	0,34	0,33
Baş genişliği	0,36	0,39	0,37	0,27	0,28	0,28
Baş indeksi			1,02			1,18
Toraks uzunluğu	0,19	0,23	0,20	0,16	0,18	0,17
Toraks genişliği	0,35	0,36	0,36	0,27	0,28	0,27
Abdomen uzunluğu	0,75	0,81	0,77	0,59	0,66	0,63
Abdomen genişliği	0,59	0,61	0,60	0,41	0,44	0,42
Toplam uzunluk	1,28	1,42	1,36	1,03	1,15	1,10

Türkiye'de Veteriner Entomoloji veya Artropodoloji kitapları ile derleme makaleler dışında, *F. subrostratus*'un kedilerdeki varlığı, yaygınlığı veya diğer özellikleri ile ilgili herhangi bir makaleye rastlanmamıştır. Bunun üzerine, bu konuda çalışan meslektaşlarımızın bilgilendirilmesi amacıyla bu makalede *F. subrostratus*'un morfolojisi, biyolojisi, epidemiyolojisi ve tedavisi hakkında ayrıntılı bilgi verilmiştir. Bunlara ek olarak, *F. subrostratus*'un değişik gelişme dönemlerine ait fotoğraflar çekilerek, teşhis açısından önemli noktalar bu resimler üzerinde gösterilmiştir.

## SONUÇ

*F. subrostratus*'un Türkiye'de, kedilerdeki yaygınlığının belirlenebilmesi için, değişik bölgelerde yapılacak araştırmalara ihtiyaç vardır. Kedilerin yanı sıra, gerek *F. subrostratus*'un ve gerekse diğer *Felicola* türlerinin diğer kedigillerdeki varlıklarının ve yaygınlıklarının da çalışılması gerekmektedir.

**Hakem Değerlendirmesi:** Dış bağımsız.

**Teşekkür:** *F. subrostratus* örneklerini gönderen Veteriner Hekim Önder Öztürk'e teşekkür ederim.

**Çıkar Çatışması:** Yazar çıkar çatışması bildirmemiştir.

**Finansal Destek:** Yazar bu çalışma için finansal destek almadığını beyan etmiştir.

**Peer-review:** Externally peer-reviewed.

**Acknowledgements:** The author thanks to Veterinarian Önder Öztürk, who sent the *F. subrostratus* samples.

**Conflict of Interest:** No conflict of interest was declared by the author.

**Financial Disclosure:** The author declared that this study has received no financial support.

## KAYNAKLAR

- Burmeister H. Mallophaga Nitzsch. Handbuch der Entomologie, Berlin, 1838; 2: 418-43.
- Kéler S. Baustoffe zu einer Monographie der Mallophagen. I. Teil: Überfamilie Trichodectoidea. Nova acta Leopold. Neue Folge 1938; 5: 393-467.
- Emerson KC, Price RD. A review of the *Felicola felis* complex (Mallophaga: Trichodectidae) found on new World cats (Carnivora: Felidae). Proc Entomol Soc Wash 1983; 85: 1-9.

- Werneck F. Os malófagos de mamíferos. Parte I: Amblycera e Ischnocera (Philopteridae e parte de Trichodectidae). Rev Brasil Biol (Rio de Janeiro), 1948; Special: 1-243.
- Bedford GAH. Trichodectidae (Mallophaga) found on African Carnivora. Parasitology 1932; 24: 350-64. [CrossRef]
- Bedford GAH. Notes on species of Trichodectidae with descriptions of new genera and species. Onderstepoort J Vet Sci Anim Ind 1936; 7: 33-59.
- Ansari M. Studies on phtirapteran parasites on mammals from the Panjab. Indian J Entomol 1952; 13: 117-46.
- Hopkins GHE. Notes on some Mallophaga from mammals. Bull Br Mus Nat Hist (Entomol) 1960; 10: 75-95. [CrossRef]
- Capári B, Hamel D, Visser M, Winter R, Pfister K, Rehbein S. Parasitic infections of domestic cats, *Felis catus*, in western Hungary. Vet Parasitol 2013; 192: 33-42. [CrossRef]
- Salant H, Mumcuoğlu KY, Baneth G. Ectoparasites in urban stray cats in Jerusalem, Israel: differences in infestation patterns of fleas, ticks and permanent ectoparasites. Med Vet Entomol 2014; 28: 314-8. [CrossRef]
- Mendes-de-Almeida F, Labarthe N, Guerrero J, Faria MCF, Branco AS, Pereira CD, et al. Follow-up of the health conditions of an urban colony of free roaming cats (*Felis catus* Linnaeus, 1758) in the city of Rio de Janeiro, Brazil. Vet Parasitol 2007; 147: 9-15. [CrossRef]
- Dik B. Veteriner Entomoloji. Selçuk Üniversitesi Matbaası, 4.Baskı, Konya, 2015.
- Price MA, Graham OH. Chewing and sucking lice as parasites of mammals and birds. USDA Agricultural Research Service, Tech Bull No: 1849, 1997.
- Shanks DJ, Gautier P, McTier TL, Evans NA, Penga G, Rowan TG. Efficacy of selamectin against biting lice on dogs and cats. Vet Rec 2003; 152: 234-7. [CrossRef]
- İnci A, Yıldırım A, Dik B, Düzlü Ö. Current knowledge of Turkey's louse fauna. Türkiye Parazitoloj Derg 2010; 34: 212-20. [CrossRef]
- Merdivenci A. Türkiye'nin Entomolojik Coğrafyası. Unat E.K, Yaşarol Ş, Merdivenci A, Editörler. Türkiye'nin Parazitolojik Coğrafyası. Ege Üniversitesi Tıp Fakültesi yayınları No: 42, Ege Üniversitesi Basımevi, İzmir; 1965, s.114-54.
- Mimioğlu MM. Veteriner ve Tıbbi Artropodoloji. Ankara Üniversitesi Veteriner Fakültesi Yayınları: 295, Ders Kitabı: 196. Ankara Üniversitesi Basımevi, 1973.
- Werneck FL. Contribuição ao conhecimento dos Mallophagos encontrados nos mamíferos sul-americanos. Mem Inst Oswaldo Cruz 1936; 31: 391-589. [CrossRef]
- Zlotorzycza J. Wszoly-Mallophaga. Zeszyt 3: Nadrodziny Goniodidea i Trichodectoidea. Polskie Towarzystwo Entomologiczne [Klucze do Oznaczenia Owadów Polski], Pantowowe Wydawnictwo Naukowe, Warszawa, 1972; p. 1-48.